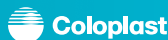

Zakboekje voor stomaverzorging in de thuiszorg



Inhoudstafel

Voorwoord	5
Inleiding	7
1. Soorten stomata	8
1.1. Definities en basis stomaverzorging	8
1.2. Colostoma	10
1.3. Ileostoma	10
1.4. Urostoma	10
1.5. Dubbelloop stoma	12
1.6. Stoma met een brug	12
2. Matige probleemsituaties	14
2.1. Huidletsels	14
2.1.1. Folliculitis	14
2.1.2. Huidirritatie	14
2.1.3. Stripeffect	16
2.1.4. Peristomale chirurgische wonde	16
2.1.5. Peristomale hyperpigmentatie	16
2.1.6. Maceratie	18
2.2. Afwijkingen van de stoma	20
2.2.1. Vlak stoma	20
2.2.2. Ingetrokken stoma	20
2.2.3. Prolapsus < 5cm	20
2.2.4. Gekantelde stoma	22
2.2.5. Oedeem	22
2.3. Abdominale afwijkingen	24
2.3.1. Hernia (zonder evacuatieproblemen)	24

2.3.2. Huidplooien	24
2.3.3. Anatomische oorzaken	26
2.3.4. Hypertrofisch litteken	26
3. Ernstige probleemsituaties	28
3.1. Huidletsels	28
3.1.1. Chemische brandwonde	28
3.1.2. Peristomale doorligwonde	28
3.1.3. Kristalvorming (uro)	30
3.1.4. Granuloom	30
3.1.5. Allergie	32
3.1.6. Mycose	32
3.1.7. Psoriasis	34
3.1.8. Hoofd van Medusa	34
3.1.9. Pyoderma gangrenosum	36
3.1.10. Absces	36
3.2. Afwijkingen van de stoma	38
3.2.1. Stenose	38
3.2.2. Necrose	38
3.2.3. Prolapsus > 5cm	40
3.2.4. Loslating van de stoma	40
3.2.5. Poliepen	42
3.2.6. Tumor of metastase op de stoma	42
3.3. Abdominale afwijkingen	44
3.3.1. Hernia (met evacuatieproblemen)	44
3.3.2. Fistelvorming	44






Voorwoord

Gedreven door de wil om het dagelijkse leven van stomadragers te verbeteren, gaan we voortdurend in dialoog met patiënten en professionele stomazorgverleners. Zo is dit “Zakboekje voor stomaverzorging in de thuiszorg” ontstaan.

Voor dit zakboekje hebben we nauw samengewerkt met de verpleegkundigen van Vlas (Vereniging voor Vlaamse Stomaverpleegkundigen) en Afiscep (Association Francophone d’Infirmières en Stomathérapie, Cicatrisation et Plaies de Belgique).

In dit zakboekje hanteren wij 3 kleurencodes. Elke kleurencode staat voor het type verzorging dat vereist is:

-  Normale stomaverzorging
-  Stomaverpleegkundige raadplegen
-  Patiënt terugsturen naar de stomaverpleegkundige en/of arts

www.stomavlas.be



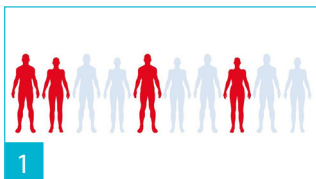
www.afiscep.be



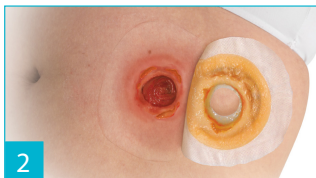


Inleiding

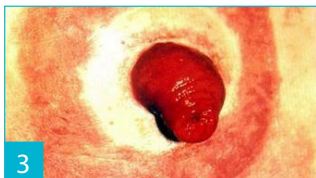Een Deense studie* toont aan dat:



- 45% van de stomadragershuidproblemen heeft.



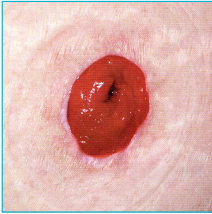- 77% van de huidproblemen wordt veroorzaakt door contact met stoma-output.



- Slechts 1% van de huidproblemen wordt veroorzaakt door allergie naar aanleiding van het kleefmateriaal.

* OstomySkinStudy: P. Herlufsen, AG. Olsen & co. British Journal of Nursing, 2006, Vol. 15, Nr. 16, p854-886.

1. Soorten stomata



1.1. Definities en basis stomaverzorging

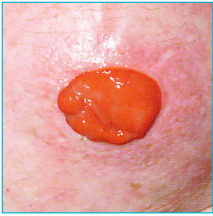Definitie:

Heelkundige verbinding van de darm of urinewegen met de huid. Het darmslijmvlies van de stoma is rood, soepel bij aanraking, vochtig en warm. De gezonde huid: intacte huid, geen roodheid, geen letsels.

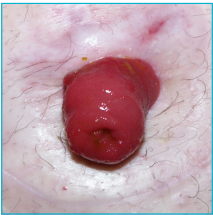
De basis stomaverzorging:

- Verwijder het gebruikte materiaal van boven naar onder en ondersteun de huid.
- Reinig de huid met klaar water (gebruik nooit ontsmettingsmiddelen of ether), of met wat neutrale zeep (in dit geval de huid nadien goed spoelen).
- Droog de huid door te doppen.
- Gebruik het geschikte materiaal.
- Als de huidplaat niet voorgesneden is, snijd ze dan uit volgens de vorm van de stoma (1 à 2 mm meer dan de diameter van de stoma).
- Kijk na of de huid goed droog is.
- Warm de plaat op.
- Breng de huidplaat aan van onder naar boven.
- Bevestig het zakje aan de plaat als u een 2-delig systeem gebruikt.

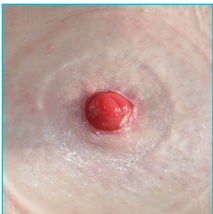Opmerking: in geval van een ileostoma of diarree, wordt er best een dichting gemaakt met pasta (bijvoorbeeld strip pasta).



1.2. Colostoma



1.3. Ileostoma



1.4. Urostoma

Definitie:

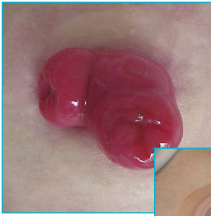Heelkundige verbinding van het colon met de huid.
Evacuatie van stoelgang en gassen. Deze stoma kan tijdelijk of definitief zijn.

Definitie:


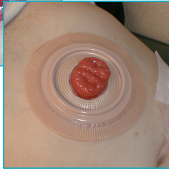
Heelkundige verbinding van het ileum met de huid.
Evacuatie van vloeibare tot brijachtige stoelgang, die zeer irriterend is voor de huid (zure pH).
Weinig gasvorming. Deze stoma kan tijdelijk of definitief zijn.

Definitie:

Heelkundige verbinding van een deel van de urinewegen met de huid. Deze stoma is definitief.



1.5. Dubbelloop stoma



1.6. Stoma met een brug

Definitie:

Een stoma met twee aparte openingen naast of verwijderd van elkaar. Slechts één van de twee openingen produceert stoelgang.

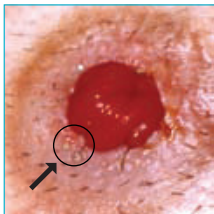
Definitie:

Een darmlus die naar buiten komt en ondersteund wordt door een brug gedurende de littekenvorming.

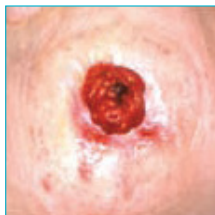Deze stoma heeft twee openingen waarvan er slechts één stoelgang evacueert. De brug wordt meestal verwijderd rond de tiende dag na de operatie en op medisch advies.

2. Matige problemsituaties

2.1. Huidletsels



2.1.1. Folliculitis



2.1.2. Huidirritatie

Definitie:

Infectie van het haarzakje door het uittrekken van een haar.

Raadgevingen:

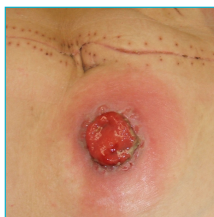- Verwijder de resterende haartjes met een tondeuse, een elektrisch scheerapparaat of een fijne schaar.
 - Gebruik geen scheermesje want dit geeft kans op een branderige huid na het scheren. Gebruik ook geen ontharingscrème want dit geeft risico op allergie.
 - Gebruik bijvoorbeeld jodiumhoudende Polyvidone om de ontsteking te behandelen, maar hier bestaat wel een risico op verminderde kleefkracht van de huidplaat.
-

Definitie:

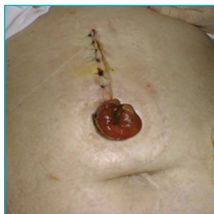Congestieve roodheid van de huid. Ze kan gaan van een simpele roodheid naar een brandwonde van de tweede graad (vochtig).

Raadgevingen:

- Was de huid met klaar water (vermijd zeep).
- Zoek naar de oorzaak van deze irritatie (plaat te groot uitgesneden, ongeschikt materiaal, lekkage,...).
- Als de huid vochtig is, gebruik dan een huidbeschermer onder de vorm van poeder vooraleer u de plaat aanbrengt.
- Indien er geen verbetering is, terugsturen naar de stomaverpleegkundige.



2.1.3. Stripeffect



2.1.4. Peristomale chirurgische wonde

Definitie:

Schaving van de huid door het hard aftrekken van de kleefplaat. Felle of minder felle roodheid die na enkele minuten vermindert maar niet verdwijnt. Kan evolueren tot ontvelling van kleine huidoppervlakken.

Raadgevingen:

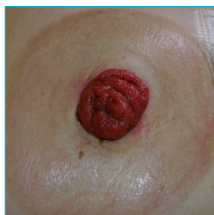- De kleefplaat zachtjes verwijderen en de huid tegenhouden.
 - De oorzaak zoeken:
 - hevig verwijderen van de kleefplaat
 - te vaak verwijderen van de kleefplaat
 - te sterke kleefkracht van de kleefplaat
 - Geschikt opvangmateriaal gebruiken.
 - Gebruik een beschermfilm ter preventie.
-

Definitie:

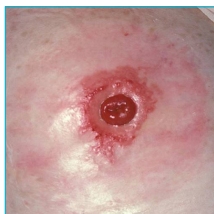Chirurgische wonde naast de stoma.

Raadgevingen:

- De wonde moet bedekt worden met een huidplaat.
- Het klassieke opvangmateriaal wordt gebruikt.



2.1.5. Peristomale hyperpigmentatie



2.1.6. Maceratie

Definitie:

Gezonde huid, bruin gekleurd onder de huidplaat.

Raadgevingen:

- Er is geen behandeling nodig want er is geen risico voor de patiënt.
 - Het klassieke opvangmateriaal wordt gebruikt.
-

Definitie:

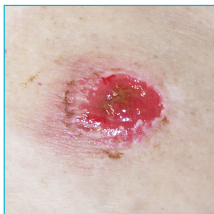Verweking van de huid (zeldzaam).

Raadgevingen:

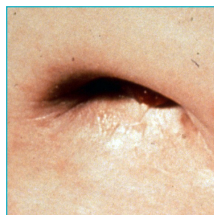- Erop toezien dat de huid droog is.
- Het uitsnijden van de huidplaat aanpassen.
- Een beschermfilm gebruiken ter preventie.
- Een huidplaat gebruiken met een hoge absorptiecapaciteit.
- Indien er geen verbetering is, terugsturen naar de stomaverpleegkundige en/of arts.

2. Matige probleemsituaties

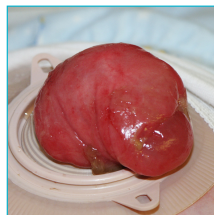2.2. Afwijkingen van de stoma



2.2.1. Vlak stoma



2.2.2. Ingetrokken stoma



2.2.3. Prolapsus < 5 cm

Definitie:

Vlak stoma op huidniveau.

Raadgevingen:

- Het gebruikelijke opvangmateriaal is aangewezen.
 - Als er lekkage optreedt, is een convex of convex light plaat met gordel aangewezen.
-

Definitie:

Een stoma beneden huidniveau.

Raadgevingen:

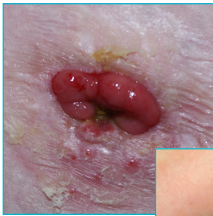- Een convex of convex light plaat met gordel is noodzakelijk.
 - Indien nodig, een bescherming aanbrengen onder de vorm van pasta (type strip pasta of pasta in tube).
-

Definitie:

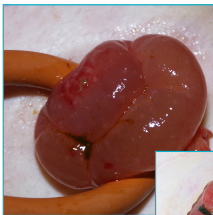
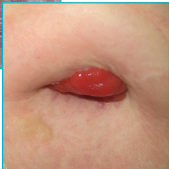
Het naar buiten komen van de darm met ongeveer 5 cm.

Raadgevingen:

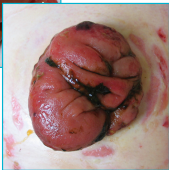- Het uitsnijden van de huidplaat aanpassen.
- Eventueel de convex plaat weglaten. Indien verkleuring van de stoma, de patiënt terugsturen naar de stomaverpleegkundige en/of arts.



2.2.4. Gekantelde stoma



2.2.5. Oedeem



Definitie:

Gedeeltelijke intrekking van het darmslijmvlies.

Raadgevingen:

- De peristomale zone effen maken met een huidbeschermer onder de vorm van pasta.
 - Als er lekkage optreedt, is een convex of convex licht plaat met gordel aangewezen.
-

Definitie:

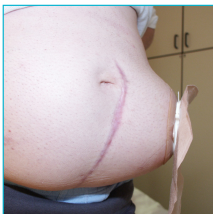Opzwellling van het darmslijmvlies door een opeenhoping van cellulair vocht in het slijmvliesweefsel.

Raadgevingen:

- Nakijken of de huidplaat goed uitgeknipt is.
- Lost zich in de meeste gevallen vanzelf op.
- Het uitknippen van de huidplaat aanpassen volgens de evolutie.

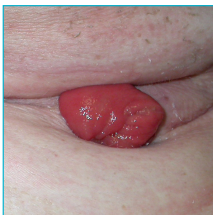2. Matige probleemsituaties

2.3. Abdominale afwijkingen



2.3.1. Hernia

(zonder evacuatieproblemen)



2.3.2. Huidplooiën

Definitie:

Verzwakking van het spierweefsel met als gevolg een uitstulping van de buik rond de stoma.

Raadgevingen:

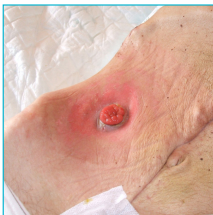- Een buikband op maat dragen voorzien van een opening voor het opvangzakje.
 - Opvangmateriaal dragen dat aangepast is aan de vorm van de buik (1-delig systeem).
 - Regelmatig toezicht van de transit (risico op obstructie of torsie van de darm).
-

Definitie:

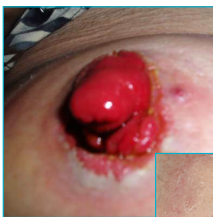Oneffenheden in de huid rond de stoma.

Raadgevingen:

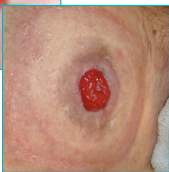- Indien mogelijk, aan irrigatie doen (in geval van een linker colostoma).
- De holttes opvullen en pasta aanbrengen onder de huidplaat.
- Het opvangmateriaal aanpassen in functie van de situatie (1-delig of 2-delig systeem, 1-delig of 2-delig convex systeem met of zonder gordel).



2.3.3. Anatomische oorzaken



2.3.4. Hypertrofisch litteken



Definitie:

Slecht gelegen stoma, bijvoorbeeld te kort tegen een knokig reliëf of bij een patiënt die sterk vermagerd is.

Raadgevingen:

- Flexibel opvangmateriaal gebruiken dat zeker geen doorligwonde kan veroorzaken.
 - Als dit niet helpt, de patiënt doorverwijzen naar de chirurg die soms genoodzaakt zal zijn de stoma te verplaatsen.
-

Definitie:

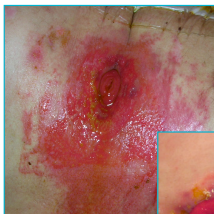Vezelige zwelling ter hoogte van een litteken, verhard en met vertakkingen.

Raadgevingen:

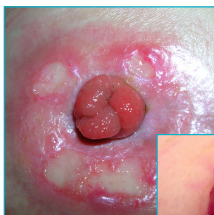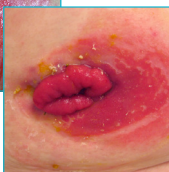- Het opvangmateriaal aanpassen aan de vorm van de stoma.
- De holtes opvullen met pasta.
- Als geen enkel opvangmateriaal houdt, de patiënt terugsturen naar de stomaverpleegkundige.

3. Ernstige probleemsituaties

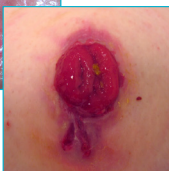3.1. Huidletsels



3.1.1. Chemische brandwonde



3.1.2. Peristomale doorligwonde



Definitie:

Een vochtige of niet vochtige roodheid, onder of naast de stoma, en zelden erboven. Pijnlijk letsel (brandwonde van de tweede graad).

Raadgevingen:

- Enkel water gebruiken om de huid te reinigen.
- Naar de oorzaak zoeken en deze wegwerken (plaat te groot uitgeknipt, ongeschikte producten of opvangmaterialen,...).

Vochtige huid

Hydrocolloïd poeder gebruiken voor een grote absorptie. Het overtollig poeder verwijderen. Op het poeder pasta aanbrengen voor extra huidbescherming. De plaat uitknippen volgens de vorm van de stoma.

Niet-vochtige huid

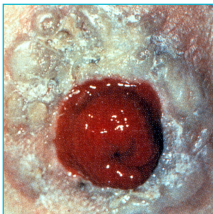
Identieke verzorging als voor een vochtige huid maar zonder het gebruik van poeder. Indien er geen verbetering is, terugsturen naar de stomaverpleegkundige en/of arts.

Definitie:

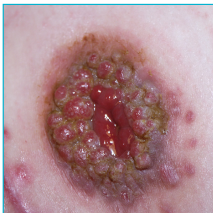Weefsel ischemie tengevolge van druk op de huid van het opvangmateriaal. Kan evolueren tot necrose.

Raadgevingen:

- Naar de oorzaak zoeken en deze wegwerken (stijfheid van het opvangmateriaal, gordel te strak, ...).
- Klassieke wondverzorging van drukulcus + beschermfilm en aangepast opvangmateriaal.



3.1.3. Kristalvorming (uro)



3.1.4. Granuloom

Definitie:

Opeenhoping van kleine kristallen rond de stoma. De stoma kan zelfs volledig bedekt zijn met deze kristallen. Geeft een grijsachtige kleur aan de huid. Is pijnlijk. De pijn is vergelijkbaar met een naaldenprik. Bij aanraking voelt het aan als zandkorrels op de huid.

Raadgevingen:

De patiënt terugsturen naar zijn stomaverpleegkundige en/of arts.

1. Algemene verzorging

- Een urinecultuur nemen en antibiotica voorschrijven, indien nodig.
- De urine verzuren door middel van cola, vitamine C of bosbessensap.
- Minimum 1,5 liter per dag doen drinken.

2. Plaatselijke behandeling bij iedere materiaalwissel tot het probleem opgelost is.

- Gedurende 15 minuten kompressen op de kristallen leggen die gedrenkt zijn in een oplossing van de helft water en de helft keukenazijn.
- De kompressen vernieuwen telkens ze door urine verzadigd zijn.
- De huid reinigen, afdrogen en nieuw materiaal aanbrengen.

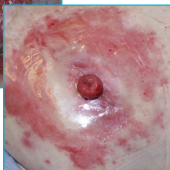
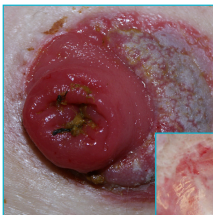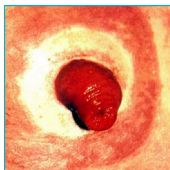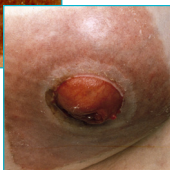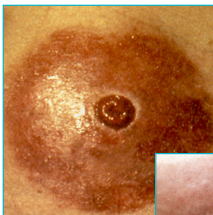
Definitie:

Een gezwel midden in een weefsel bestaande uit verschillende cellen. Ontstoken en granulerend.

Raadgevingen:

- De patiënt terugsturen naar zijn stomaverpleegkundige die eventueel op zijn beurt de patiënt doorverwijst naar de chirurg.

3.1.5. Allergie



3.1.6. Mycose

Definitie:

Reactie van de huid op één van de bestanddelen van de huidplaat. Hevige roodheid over heel het huidoppervlak dat in contact is geweest met de huidplaat. Gaat gepaard met jeuk en kan vochtig zijn.

Raadgevingen:

- Het opvangmateriaal vervangen en een huidplaat met een andere samenstelling aanbrengen.
- Ter preventie een beschermfilm gebruiken.

Een allergische reactie op het opvangmateriaal komt slechts voor bij 1% van de huidproblemen (zie OSS)*.

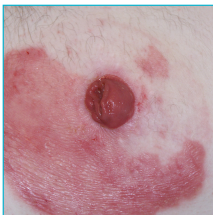Definitie:

Een huidaandoening veroorzaakt door schimmels. Roodheid met kleine witte puntjes. Gaat gepaard met jeuk. De randen zijn tamelijk zuiver.

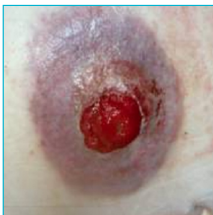Raadgevingen:

- De diagnose bevestigen met een uitstrijkje.
- De huid wassen met klaar water (geen zeep).
- Een schimmeldodende spray gebruiken. 10 minuten wachten en dan het teveel aan spray afvegen met een kompres. Daarna het opvangmateriaal aanbrengen.

*OstomySkinStudy: P. Herlufsen, AG. Olsen & co. British Journal of Nursing, 2006, Vol. 15, Nr. 16, p. 854-886.



3.1.7. Psoriasis



3.1.8. Hoofd van Medusa

Definitie:

Psoriasis is een huidziekte waarbij er schilfers op de ellebogen, knieën, hoofdhuid, maar ook rond de stoma aanwezig zijn.

Raadgevingen:

De patiënt doorverwijzen naar een dermatoloog en de aandacht vestigen op het feit dat de letsels onder de huidplaat zitten en dat hij dan een behandeling moet voorschrijven met een niet-vette lotion.

Definitie:

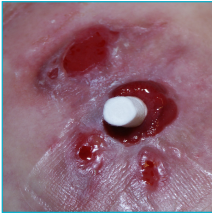Enorme vasculaire wildgroei waarbij de peristomale huid paars kleurt.

Raadgevingen:

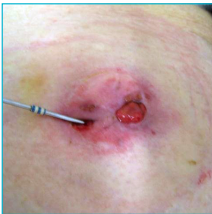- De patiënt terugsturen naar zijn stomaverpleegkundige en/of arts.
- Naar de oorzaak zoeken en deze behandelen.
- Tweedelig opvangmateriaal met pasta gebruiken om de peristomale huid maximaal te beschermen en het materiaal zo weinig mogelijk te verplaatsen.

Opmerking:

Belangrijke bloeding is mogelijk en niet controleerbaar → zeer voorzichtig behandelen. Als het heel fel bloedt, dan moet de patiënt naar de spoeddienst.



3.1.9. Pyoderma gangrenosum



3.1.10. Abces

Definitie:

Een infectie van de huid met zeer vochtige letsels met grijze randen. Deze letsels maken uithollingen in de huid. De wonden zijn pijnlijk, evolueren snel en zijn bestand tegen de klassieke behandelingen van huidirritaties. Pyoderma gangrenosum komt meestal voor bij patiënten met de ziekte van Crohn.

Raadgevingen:

- De patiënt terugsturen naar zijn stomaverpleegkundige en/of arts.
 - Multidisciplinair behandelen.
-

Definitie:

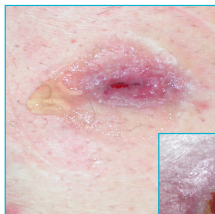Ontsteking, roodheid, opzwellling, ettervorming. Pijnlijk voor de patiënt. De patiënt maakt koorts.

Raadgevingen:

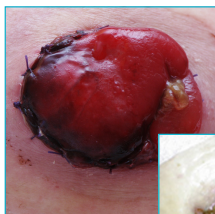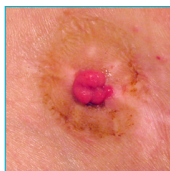
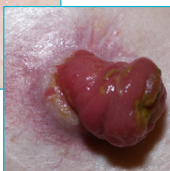- De patiënt terugsturen naar zijn stomaverpleegkundige en/of arts.

3. Ernstige probleemsituaties

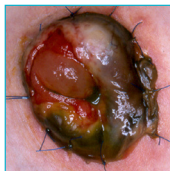
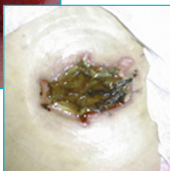
3.2. Afwijkingen van de stoma



3.2.1. Stenose



3.2.2. Necrose



Definitie:

Verkleining van de opening van de stoma die uiteindelijk een vlotte evacuatie van stoelgang of urine kan verhinderen.

Raadgevingen:

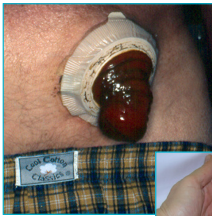- De patiënt terugsturen naar zijn stomaverpleegkundige en/of arts.
- Als de stoelgang of urine niet meer via de stoma geëvacueerd kunnen worden, dan moet de patiënt naar de spoeddienst.
- Dilatatatie van de stoma opening enkel op medisch voorschrift en met atraumatische instrumenten (perforatie vermijden).

Definitie:

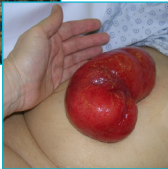Necrose is dood weefsel ter hoogte van de stoma. De stoma verkleurt en kan zwart worden en droog en kartonachtig aanvoelen. De necrose kan gedeeltelijk of volledig zijn. Komt vaak voor onmiddellijk na de operatie.

Raadgevingen:

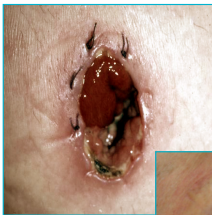- Als de necrose gedeeltelijk is, deze goed in het oog houden en de patiënt terugsturen naar de stomaverpleegkundige voor controle.
- Als de stoma volledig genecroseerd en droog is, de patiënt met spoed terug naar de chirurg sturen (vooral als de stoelgang of urine niet meer geëvacueerd kan worden).



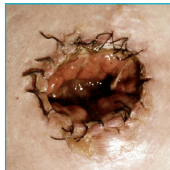
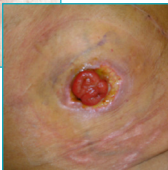3.2.3. Prolapsus > 5 cm



Gedeeltelijk



3.2.4. Loslating van de stoma



Totaal

Definitie:

Het naar buiten komen van de darm met meer dan 5 cm.

Raadgevingen:

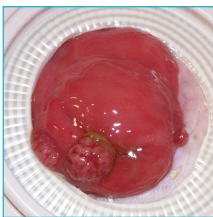
- De patiënt terugsturen naar zijn stomaverpleegkundige en/of arts.
 - De prolapsus verkleinen door hem te verzorgen met koud water.
 - Het opvangmateriaal aanpassen aan de diameter en de maat van de prolapsus.
-

Definitie:

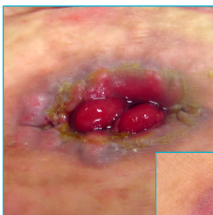Gedeeltelijke of totale loslating van de hechting van het darmslijmvlies en de huid.

Raadgevingen:

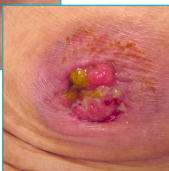- De patiënt terugsturen naar zijn stomaverpleegkundige en/of arts.
- Na onderzoek door de chirurg, moet het binnen- of buitenbuikvlies behandeld worden.



3.2.5. Poliepen



3.2.6. Tumor of metastase op de stoma



Definitie:

Aangroei op het darmslijmvlies.

Raadgevingen:

- De patiënt terugsturen naar zijn stomaverpleegkundige en/of arts.
-

Definitie:

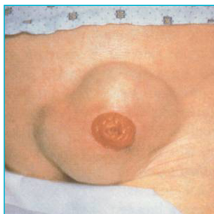Abnormale aanwas ter hoogte van de stoma (bij darm- of urinair stelsel).

Raadgevingen:

- Indien niet genezen na ongeveer 2 weken behandeling, de patiënt terugsturen naar zijn stomaverpleegkundige en/of arts.

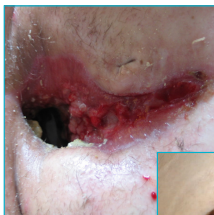3. Ernstige probleemsituaties

3.3. Abdominale afwijkingen

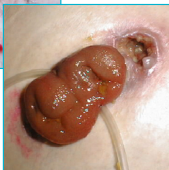


3.3.1. Hernia

(met evacuatieproblemen)



3.3.2. Fistelvorming



Definitie:

Verzwakking van het spierweefsel met als gevolg een uitstulping van de buik.

Raadgevingen:

- De patiënt terugsturen naar de chirurg via de spoeddienst.
-

Definitie:

Opening in de peristomale huid waar vocht uitkomt.

Raadgevingen:

- De patiënt terugsturen naar zijn stomaverpleegkundige en/of arts.

Ons bedrijf weerspiegelt de passie, ambitie en inzet van de mensen die het opgericht hebben. Elise Sørensen, een verpleegkundige, vond het eerste zelfklevende wegwerpstomazakje uit, omdat ze vastbesloten was om haar zus uit haar isolement te halen. Aage Louis-Hansen en zijn vrouw Johanne zetten hun technische aardigheden en ondernemerschap in, en dankzij hun grote betrokkenheid en doorzettingsvermogen richtten zij in 1957 Coloplast op.

Ook vandaag leven mensen met een intieme medische aandoening nog vaak geïsoleerd.

Wij zetten ons in om dat te veranderen.

Ostomy Care / Continence Care / Wound & Skin Care / Urology Care